

Гончарук-Хомин Мирослав Юрійович,
доктор філософії,
завідувач кафедри терапевтичної стоматології,
ДВНЗ «Ужгородський національний університет»
ORCID ID: 0000-0002-7482-3881
м. Ужгород, Україна

Русин Віталій Васильович,
кандидат медичних наук,
доцент кафедри стоматології післядипломної освіти,
ДВНЗ «Ужгородський національний університет»
ORCID ID: 0000-0003-3650-377X
м. Ужгород, Україна

Бокоч Анатолій Васильович,
кандидат медичних наук,
доцент кафедри ортопедичної стоматології,
ДВНЗ «Ужгородський національний університет»
ORCID ID: 0000-0001-8969-8043
м. Ужгород, Україна

Нестеренко Марія Леонідівна,
PhD-здобувач кафедри терапевтичної стоматології,
ДВНЗ «Ужгородський національний університет»
ORCID ID: 0000-0002-4504-2947
м. Ужгород, Україна

Стойка Василь Васильович,
PhD-здобувач кафедри ортопедичної стоматології,
ДВНЗ «Ужгородський національний університет»
ORCID ID: 0009-0001-9171-2980
м. Ужгород, Україна

Компенсація впливу патологічної рухомості зубів на результат реєстрації статичного оклюзійного співвідношення верхньої та нижньої щелеп з використанням внутрішньоротового сканера

Вступ. Одними із факторів, які впливають на точність реєстрації співвідношення верхньої та нижньої щелеп у стані статичної оклюзії із використанням технології інтраорального сканування, є фремітус та патологічна рухомість зубів, оскільки такі можуть провокувати дислокацію зубів як графічних об'єктів у структурі отриманого скана під впливом контакту із зубами-антагоністами у порівнянні із положенням цих же зубів, яке було зареєстровано при розімкненому стані щелеп.

Мета дослідження. Оцінити можливість компенсації впливу патологічної рухомості, а також явища фремітуса на просторові відхилення зубів при отриманні сканів-реєстратів статичних міжоклюзійних співвідношень в ході інтраорального сканування.

Матеріали та методи. Апробація підходів до компенсації впливу патологічної рухомості та фремітуса зубів на точність інтраорального сканування проводилася лише серед пацієнтів, у яких клінічно було діагностовано патологічну рухомість зубів І ступеню (до 1 мм в щічно-лінгвальному напрямку), або ж клінічний феномен фремітуса. Всього було проаналізовано 34 набори внутрішньоротових сканів (верхньої щелепи, нижньої щелепи та скан-реєстрат статичного оклюзійного співвідношення верхньої та нижньої щелеп), отримані від 34 пацієнтів з ознаками патологічної рухомості або ж фремітуса окремих зубів, з яких для кожного пацієнта було отримано по 3 різні скани-реєстрати статичного оклюзійного співвідношення верхньої та нижньої щелеп (без реалізації жодних підходів до компенсації впливу патологічної рухомості або фремітуса зубів; з сегментацією ділянок патологічної рухомості або фремітуса під час реєстрації статичного оклюзійного співвідношення верхньої та нижньої щелеп; з використанням у якості стабільних референтних об'єктів зубів без будь-яких ознак патологічної рухомості). Оцінка ефективності практичних підходів до компенсації впливу патологічної рухомості та фремітуса зубів на точність інтраорального сканування під час реєстрації статичного оклюзійного співвідношення верхньої та нижньої щелеп проводилася шляхом опрацювання отриманих інтраоральних сканів у програмному забезпеченні Medit Link (Medit Corp., Сеул, Південна Корея) з подальшим визначенням рівня просторових девіацій зубів у структурі сканів-реєстратів у підпрограмі Medit Design.

Результати досліджень та їх обговорення. Діапазон девіацій просторового положення зубів, які характеризувалися наявністю ознак патологічної рухомості та/або фремітуса, та які були включені у цифровий оклюзійний скан-реєстрат, відносно їх положення у структурі сканів верхньої або нижньої щелепи в розімкненому стані, складав 189-456 мкм без реалізації будь-яких додаткових заходів, направлених на компенсацію впливу наявної патологічної рухомості. Сегментація (тримінг) зубів із ознаками патологічної рухомості або ж таких з ознаками фремітуса із сканів верхньої та нижньої щелеп дозволила досягти діапазону просторових девіацій

зубів, які були включені в цифровий оклюзійний скан-ресстрат, в межах 116-216 мкм в порівнянні із їхнім положенням у скані верхньої або нижньої щелепи в розімкнутому стані. Статистично значущі відмінності були підтверджені лише для максимальних значень просторових девіацій при порівнянні підходів із сегментацією (тримінгом) зубів із ознаками патологічної рухомості або ж фремітусу, та такого без реалізації додаткових заходів, направлених на компенсацію впливу патологічної рухомості/фремітусу ($p < 0,05$).

Висновки. Сегментація (тримінг) зубів із ознаками патологічної рухомості I ступеню та/або ознаками фремітусу сприяє зниженню діапазону просторових девіацій зубів в структурі сканів-ресстратів статичних міжоклюзійних співвідношень в порівнянні із їхнім положенням, яке було зареєстроване на сканах нижньої або верхньої щелепи в розімкнутому стані. Проте запропонований підхід характеризується лише обмеженою ефективністю та частково компенсує негативний вплив явищ патологічної рухомості та фремітусу на точність ресстрації статичних міжоклюзійних співвідношень із використанням технології інтраорального сканування в умовах, коли діапазон рухомості зубів не перевищує 1 мм, оскільки не було відмічено жодної статистично значущої різниці у показниках мінімальних та максимальних значень просторових девіацій при порівнянні підходу із сегментацією (тримінгом) зубів із ознаками патологічної рухомості або ж фремітусу, та такого, що передбачав ресстрацію оклюзійних співвідношень лише в межах зубів без ознак патологічної рухомості ($p > 0,05$).

Ключові слова: ортопедична стоматологія, рухомість зубів, оклюзія, оклюзійне співвідношення, внутрішньоротовий сканер.

Goncharuk-Khomyn Myroslav Yuriyovich, PhD, Head of Department of Restorative Dentistry, Uzhhorod National University, ORCID ID: 0000-0002-7482-3881, Uzhhorod, Ukraine

Rusyn Vitaliy Vasylyovich, Candidate of Medical Sciences, Associate Professor at the Department of Postgraduate Dental Education, Uzhhorod National University, ORCID ID: 0000-0003-3650-377X, Uzhhorod, Ukraine

Bokoch Anatoliy Vasylovich, Candidate of Medical Sciences, Associate Professor at the Department of Prosthetic Dentistry, Uzhhorod National University, ORCID ID: 0000-0001-8969-8043, Uzhhorod, Ukraine

Nesterenko Mariia Leonydivna, PhD-Student at the Department of Restorative Dentistry, Uzhhorod National University, ORCID ID: 0000-0002-4504-2947, Uzhhorod, Ukraine

Stoyka Vasyly Vasylyovich, PhD-Student at the Department of Prosthetic Dentistry, Uzhhorod National University, ORCID ID: 0009-0001-9171-2980, Uzhhorod, Ukraine

Compensation of pathological tooth mobility impact on the static occlusal maxillo-mandibular relationship registration with the use of intraoral scanner

Introduction. Ones of the factors that affect the accuracy of maxillo-mandibular static occlusion relationship registration using intraoral scanning technology are fremitus and pathological mobility of teeth, since such can provoke the dislocation of the teeth as graphical objects within the structure of the received scan under the influence of contact with teeth-antagonists in comparison with the position of the same teeth, which was registered when the jaws were non-occluded.

Objective of the research. To evaluate the possibility of compensating the impact of pathological mobility, as well as the phenomenon of fremitus on spatial deviations of teeth during the registration of static interocclusal maxillo-mandibular relationship with the use of intraoral scanner.

Materials and methods. Approbation of approaches used to compensate the influence of pathological mobility and fremitus on the accuracy of intraoral bite scanning was carried out only among patients who were clinically diagnosed with 1st degree of pathological tooth mobility (up to 1 mm in the buccal-lingual direction), or with the clinical phenomenon of fremitus. A total of 34 sets of intraoral scans (upper jaw, lower jaw, and a scan-record of the static occlusal maxillo-mandibular relationship) were obtained from 34 patients with signs of pathological mobility or fremitus of individual teeth, while for each patient 3 different bite-scans were obtained (without implementation of any approaches to compensate the influence of pathological mobility or fremitus of the teeth; with segmentation of areas characterized with pathological mobility or fremitus during the registration of the static occlusal maxillo-mandibular relationship; bite scanning while using the teeth without any signs of pathological mobility as stable references). Evaluation of the effectiveness of above-mentioned practical approaches aimed at compensating the influence of pathological mobility and fremitus of teeth on the accuracy of intraoral scanning during the registration of static occlusal maxillo-mandibular relationship was carried out by processing the received intraoral scans in the Medit Link software (Medit Corp., Seoul, South Korea) with further determination of teeth spatial deviations within the registered scans in the Medit Design application.

Results and discussions. The range of deviations obtained for spatial position of teeth, which were characterized by the presence of pathological mobility and/or fremitus signs, and which were included within the digital occlusal scan, was 189-456 μm compared to position of the same teeth within the structure of the non-occluded mandibular or maxillary scans, without implementation of any additional measures aimed at compensating the impact of existing pathological mobility. Segmentation (trimming) of teeth with signs of pathological mobility or those with signs of fremitus from scans of upper and lower jaws, made it possible to reach the range of spatial deviations of teeth that were included within the digital occlusal scan up to 116-216 μm compared to the position of such teeth within the structure of the non-occluded mandibular or maxillary scans. Statistically significant differences were confirmed only for the maximum values of spatial deviations when comparing approaches with segmentation (trimming) of teeth with signs of pathological mobility or fremitus, and such without the implementation of any additional measures aimed at compensating the influence of pathological mobility/fremitus ($p < 0,05$).

Conclusions. Segmentation (trimming) of teeth with signs of 1st degree pathological mobility and/or signs of fremitus helped to reduce the range of the spatial deviations for teeth included within the structure of bite scans in comparison with position of such teeth, which was registered on non-occluded lower or upper jaws' scans. However, proposed approach characterized by only limited effectiveness and partially compensated the negative impact of pathological mobility and fremitus phenomena on the accuracy of registering static interocclusal maxillo-mandibular relationship with the use of intraoral scanner in conditions where the range of tooth mobility does not exceed 1 mm, because no statistically significant difference was noted regarding minimum and maximum values of spatial deviations when comparing the approach with segmentation (trimming) of teeth with signs of pathological mobility or fremitus, and one that included the registration of static occlusal relationship only within the boundaries of teeth without any signs of pathological mobility ($p > 0,05$).

Key words: prosthetic treatment, tooth mobility, occlusion, occlusal relationship, intraoral scanner

Вступ. Точність результатів інтраорального сканування визначається двома параметрами – правдивістю та прецизійністю отриманих даних [1, 2, 3]. Правдивість результатів інтраорального сканування характеризує відповідність отриманих даних (розміру, форми, положення) фактичним параметрам досліджуваного об'єкта (зуба, зубного ряду, щелеп), тоді як прецизійність – це діапазон розмаху значень отриманих даних, котрі стосуються одного й того ж досліджуваного об'єкта, при певній кількості повторень його сканування та порівнянні отриманих даних між різними спробами [1, 2, 3]. Досягнення належної точності інтраорального сканування асоційовано як із високими значеннями правдивості результатів, так і з відповідно високими показниками їх прецизійності, які засвідчують, що використовувана технологія інтраорального сканування забезпечує не тільки об'єктивне відтворення фактичного стану структур ротової порожнини, а таке відтворення є репродуктивним та повторюваним, і не пов'язане із ймовірністю отримання випадкових результатів з точки зору статистичної інтерпретації таких [3, 4, 5, 6].

Доступні для аналізу наукові публікації засвідчують, що точність та прецизійність інтраорального сканування залежить від значної кількості факторів, які включають особливості використовуваної технології сканування, стратегію сканування, протяжність ділянки сканування, досвід лікаря, факт дотримання чи недотримання лікарем інструкцій виробника щодо коректного проведення процесу інтраорального сканування, кількість наявних одиниць зубного ряду, факт наявності стану часткової чи повної адентії, вплив зовнішніх факторів (температури та освітленості в кімнаті проведення сканування, вологості та освітленості безпосередньо зони інтересу) [7, 8, 9, 10].

Вагомим етапом в процесі оцифрування параметрів стоматологічного статусу із застосуванням технології інтраорального сканування під час реалізації комплексної ортопедичної реабілітації залишається реєстрація співвідношення верхньої та нижньої щелеп у стані статичної оклюзії [10, 11, 12, 13, 14]. Точність реєстрації співвідношення верхньої та нижньої щелеп у стані статичної оклюзії в свою чергу залежить від коректності сканування цільових поверхонь зубів верхньої та нижньої щелеп відповідно, врахування підходів до мінімізації розвитку графічних оклюзійних колізій, рівня міжоклюзійного фізіологічного кліренсу, протяжності отриманого скану, кількості пар зубів-антагоністів, взаєморозміщення ділянки інтересу по відношенню до наявних ділянок адентії [10, 11, 12, 13, 14, 15].

Також одними із факторів, які впливають на точність реєстрації співвідношення верхньої та нижньої щелеп у стані статичної оклюзії із використанням технології інтраорального сканування, є фремітус та патологічна рухомість зубів, оскільки такі можуть провокувати дислокацію зубів як графічних об'єктів у структурі отриманого скану під впливом контакту із зубами-антагоністами у порівнянні із положенням цих же зубів, яке було зареєстровано при розімкнутому стані щелеп [15].

У роботі Lu В. та колег (2024) було відмічено, що сам факт отримання класичних еластомерних відбитків

характеризується впливом на зміщення зубів з ознаками рухомості, а відтак – і на можливість реєстрації об'єктивного їх положення; при цьому автори також відмітили варіацію показників точності інтраоральних сканів щодо реєстрації положення рухомих зубів, особливої при оклюзійній взаємодії, і відтак рекомендували адаптувати підходи до отримання внутрішньоротових сканів у подібних клінічних ситуаціях [16].

Однак досі в літературі не відмічено чіткого консенсусу щодо клінічної значущості впливу фремітусу та патологічної рухомості зубів на якісні та кількісні параметри отриманих цифрових оклюзійних сканів-реєстратів, а також не деталізовано підходи щодо компенсації впливу таких шляхом модифікації існуючих стратегій сканування.

Мета. Оцінити можливість компенсації впливу патологічної рухомості, а також явища фремітусу на просторові відхилення зубів при отриманні сканів-реєстратів статичних міжоклюзійних співвідношень в ході інтраорального сканування.

Матеріали та методи. Дослідження передбачало проведення цільового огляду літератури, а також практичну апробацію підходів до компенсації впливу патологічної рухомості та фремітусу на просторові відхилення зубів при отриманні сканів-реєстратів статичних міжоклюзійних співвідношень в клінічних умовах.

Пошук наукових публікацій, дотичних до поставленої мети дослідження, проводився через пошукову систему Google Scholar (<https://scholar.google.com/>) за ключовими словами «intraoral scanning», «tooth mobility», «fremitus», «maxillomandibular relationship», «occlusion», «bite scan» у різних варіантах їх комбінацій з використанням можливостей розширеного пошуку. Первинне сортування наукових робіт та їх відбір до вибірки публікацій, які підлягали деталізованому контент-аналізу, проводився за даними представленим у назві та резюме статті та їх відповідності меті даного наукового дослідження. Контент-аналіз вмісту відібраних статей був реалізований у відповідності до наступних категорій:

1) вплив рухомості зубів на показники точності (правдивості та прецизійності), а також чутливості та специфічності при реєстрації статичних оклюзійних співвідношень з використанням технології інтраорального сканування;

2) рівні просторових, площинних та точкових девіацій при реєстрації статичних оклюзійних співвідношень з використанням технології інтраорального сканування в умовах фізіологічної та патологічної рухомості зубів;

3) підходи до оптимізації процесу реєстрації статичних оклюзійних співвідношень під час інтраорального сканування в умовах фізіологічної та патологічної рухомості зубів.

Апробація підходів до компенсації впливу патологічної рухомості та фремітусу зубів на точність інтраорального сканування проводилася лише серед пацієнтів, у яких клінічно було діагностовано патологічну рухомість зубів I ступеню (до 1 мм в щічно-лінгвальному напрямку), або ж клінічний феномен фремітусу. За результатами консенсусного семінару присвяченого

питання визначення клінічних критеріїв оклюзійної травми від 2017 року фремітус визначається як рух зубів під впливом оклюзійної взаємодії, який може бути встановлений в ході пальпації чи візуально [17].

Пул необхідних внутрішньоротових сканів був сформований під час отримання цифрових відбитків щелеп стоматологічних пацієнтів, які проходили комплексну ортопедичну реабілітацію на базі Університетської стоматології поліклініки стоматологічного факультету ДВНЗ «Ужгородський національний університет». Усі проаналізовані інтраоральні скани верхньої та нижньої щелеп, а також цифрові скани-реєстрати статичного оклюзійного взаємовідношення верхньої та нижньої щелеп, були отримані із застосуванням внутрішньоротового сканера Medit i500 (Medit Corp., Сеул, Південна Корея). Сканування пацієнтів проводилось згідно рекомендацій компанії-виробника Medit (Medit Corp., Сеул, Південна Корея). Первинна реєстрація оклюзійних співвідношень забезпечувалась з урахуванням рекомендацій, наведених у роботах Chinam R. та Revilla-Leon M. [10, 15].

Використання отриманих інтраоральних сканів з дослідницькою метою було дозволено лише за умови підписання пацієнтом форми інформованої згоди та після повної анонімізації цифрових даних.

Всього було проаналізовано 34 набори внутрішньоротових сканів (верхньої щелепи, нижньої щелепи та скан-реєстрат статичного оклюзійного співвідношення верхньої та нижньої щелеп), отриманих від 34 пацієнтів з ознаками патологічної рухомості або ж фремітусу окремих зубів, з яких для кожного пацієнта було отримано по 3 різні скани-реєстрати статичного оклюзійного співвідношення верхньої та нижньої щелеп (без реалізації жодних підходів до компенсації впливу патологічної рухомості та фремітусу зубів; з сегмента-

цією ділянок патологічної рухомості та фремітусу під час реєстрації статичного оклюзійного співвідношення верхньої та нижньої щелеп; з використанням у якості стабільних референтних об'єктів зубів без будь-яких ознак патологічної рухомості).

Оцінка ефективності практичних підходів до компенсації впливу патологічної рухомості та фремітусу зубів на точність інтраорального сканування під час реєстрації статичного оклюзійного співвідношення верхньої та нижньої щелеп проводилась шляхом опрацювання отриманих інтраоральних сканів у програмному забезпеченні Medit Link (Medit Corp., Сеул, Південна Корея) з подальшим визначенням рівня просторових девіацій зубів у структурі оклюзійних сканів-реєстратів.

Визначення рівня девіацій проводилось в мікронах (мкм) на основі результатів суперімпозиції внутрішньоротових сканів-реєстратів статичного оклюзійного взаємовідношення верхньої та нижньої щелеп, отриманих після реалізації відповідних заходів, направлених на компенсацію впливу патологічної рухомості та явища фремітусу, а також сканів щелеп у стані дизоклюзії. Суперімпозиція сканів забезпечувалась у програмному забезпеченні Medit Link (Medit Corp., Сеул, Південна Корея) та підпрограмі Medit Design (рис. 1).

Групування та статистичне опрацювання даних проводилося у табличному редакторі Microsoft Excel 2021 (Microsoft Office 2021, Microsoft, США).

Результати дослідження та їх обговорення. Діапазон девіацій просторого положення зубів, які характеризувалися наявністю ознак патологічної рухомості та/або фремітусу, та які були включені у цифровий оклюзійний скан-реєстрат, складав 189-456 мкм відносно їх положення у структурі сканів верхньої або нижньої щелепи у стані дизоклюзії без реалізації будь-яких

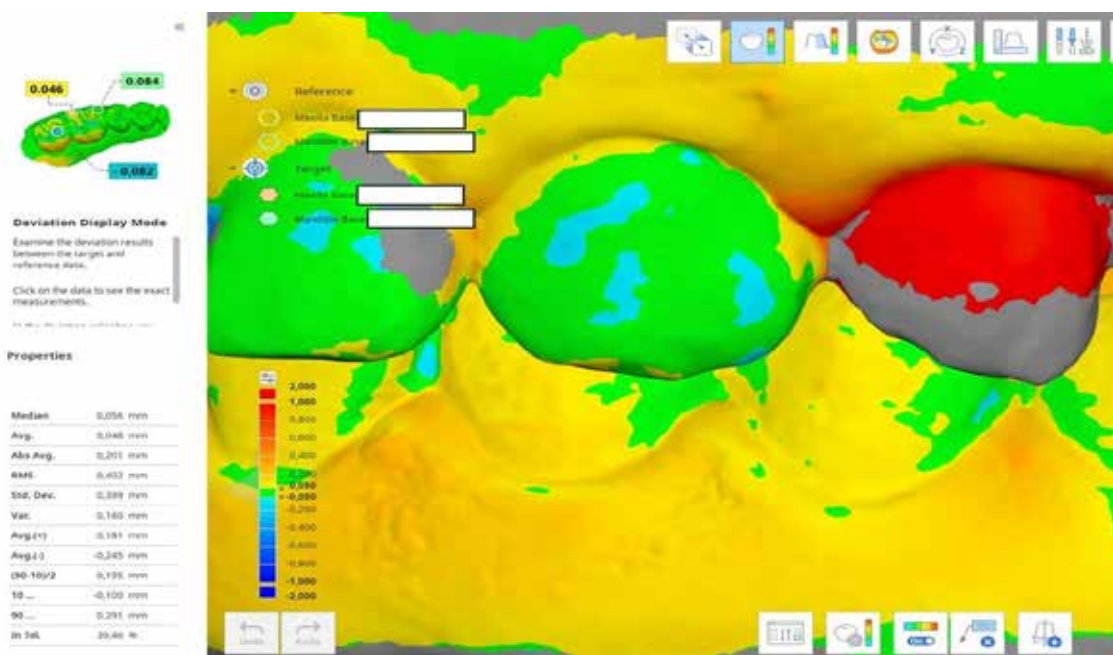


Рис. 1. Інтерфейс програмного забезпечення Medit Design, в якому проводили суперімпозицію оклюзійних сканів-реєстратів пацієнтів з ознаками патологічної рухомості або фремітусу окремих зубів

додаткових заходів, направлених на компенсацію наявної патологічної рухомості.

Сегментація (тримінг) зубів із ознаками патологічної рухомості або ж таких з ознаками фремітусу із сканів верхньої та нижньої щелеп дозволила досягти діапазону просторових девіацій зубів, які були включені в оклюзійний цифровий скан-реєстрат, в межах 116-216 мкм в порівнянні із їхнім положенням у скані верхньої або нижньої щелепи у стані дизоклюзії.

Реєстрація статичних міжоклюзійних співвідношень лише в межах зубів без ознак патологічної рухомості характеризувалась діапазоном їх просторової девіації відносно положення в сканах верхньої чи нижньої щелеп у стані дизоклюзії в межах 135-287 мкм (рис. 2).

Статистично значущі відмінності були підтверджені лише для максимальних значень просторових девіацій при порівнянні підходу із сегментацією (тримінгом) зубів із ознаками патологічної рухомості або ж фремітусу, та такого без додаткових заходів, направлених на компенсацію патологічної рухомості ($p < 0,05$) (рис. 3).

При цьому однак не було відмічено жодної статистично значущої різниці у показниках мінімальних та максимальних значень просторових девіацій при порівнянні підходу із сегментацією зубів із ознаками патологічної рухомості або ж фремітусу, та такого, що передбачав реєстрацію оклюзійних співвідношень лише в межах зубів без ознак патологічної рухомості ($p > 0,05$). Отримані дані свідчать про обмежену ефективність підходу із сегментацією (тримінгом) зубів із ознаками патологічної рухомості або ж фремітусу із структури інтраоральних сканів при отриманні цифрових оклюзійних сканів-реєстратів, однак при цьому варто враховувати, що валідність цих результа-

тів поширюється лише на випадки патологічної рухомості або ж фремітусу зубів до 1 мм, і такі, сканування котрих проводилося апаратом Medit i500, оскільки специфіка технології сканування та подальшої реконструкції зображення в значній мірі може впливати на характеристики отриманих сканів, в тому числі і на характеристики сканів-реєстратів статичних міжоклюзійних співвідношень.

Попередньо було відмічено, що інтраоральне сканування забезпечує меншу поверхневу помилку при реєстрації оклюзійних співвідношень верхньої та нижньої щелепи, у порівнянні із методами, котрі передбачають використання з цієї ціллю пластинок воску, або ж полівінілсилоксанового матеріалу [4]. Пізніші дані продемонстрували також наявність вищих рівнів девіації по осі Z при використанні полівінілсилоксанового матеріалу для реєстрації оклюзійних співвідношень у порівнянні із інтраоральним скануванням [10, 11, 12]. Проте слід відмітити, що такі дані були отримані при порівнянні клінічних ситуацій з відсутніми ознаками часткової та повної адентії, які значимо можуть впливати, як на рівень стабільності розмірності еластомерних відбитків на різних етапах їх отримання, так і на рівень точності інтраоральних сканів.

Водночас у систематичному огляді Morsy N. та El Kateb M. було відмічено, що зважене середнє значення показника правдивості даних реєстрації міжоклюзійних співвідношень із застосуванням інтраорального сканера складає 243,53 мкм, в той час як прецизійності (на основі встановлених рівнів трьохмірних девіацій) – 54,97 мкм [4]. При цьому чутливість у 70% та специфічність у 95% вважаються мінімально-прийнятними вимогами щодо об'єктивності отриманих оклюзійних сканів-реєстратів, які не компрометують їх точ-

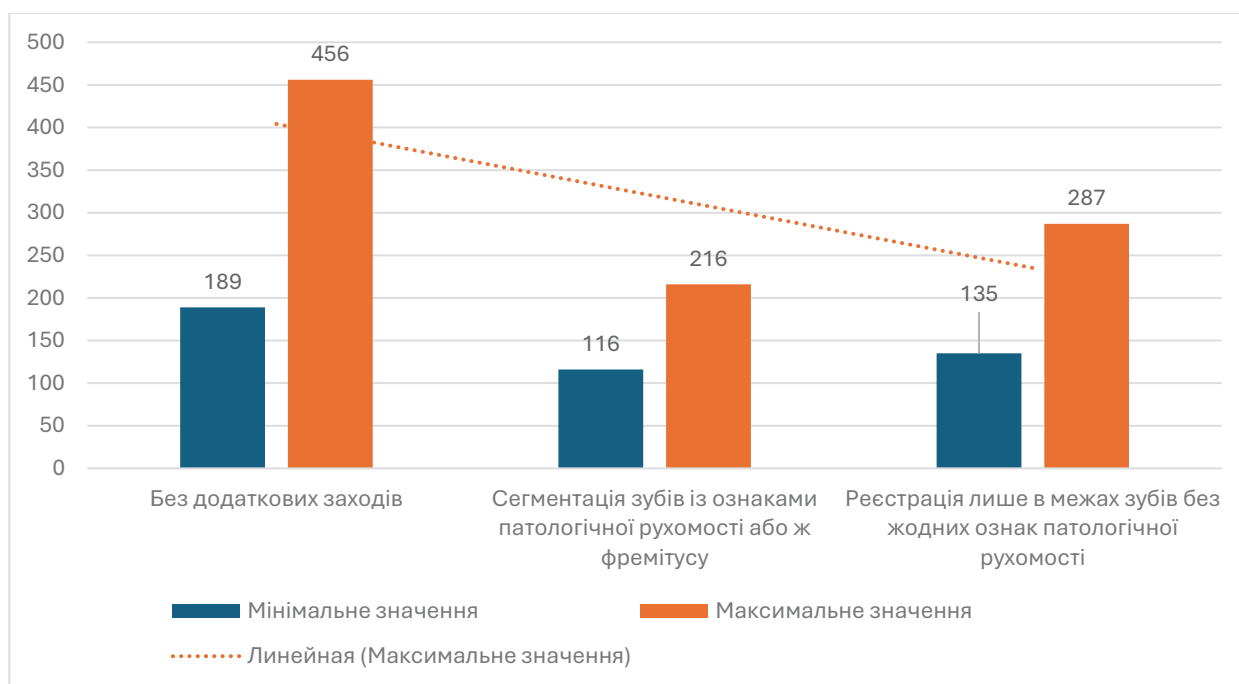


Рис. 2. Діапазони просторових девіацій зубів як графічних об'єктів в структурі інтраоральних сканів при реалізації різних підходів до компенсації впливу патологічної рухомості або ж фремітусу

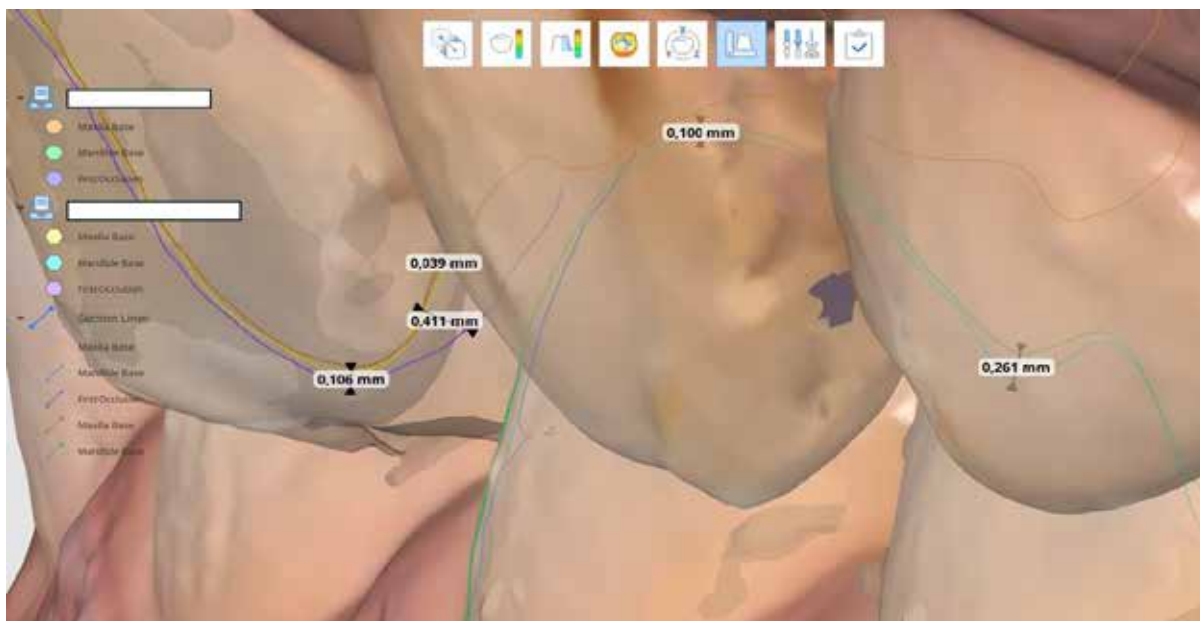


Рис. 3. Показники девіації в проекції зубів з ознаками фремітусу при суперімпозиції сканів-реєстратів статичного оклюзійного співвідношення верхньої та нижньої щелеп

ності з точки зору клінічної значущості [18]. В даному дослідженні не проводилось уточнення параметрів правдивості та прецизійності отриманих оклюзійних сканів-реєстратів в умовах реалізації різних підходів до компенсації впливу явищ патологічної рухомості чи фремітусу, однак було встановлено, що такі асоційовані з діапазоном девіацій просторового положення зубів як графічних об'єктів на цифровому скані в діапазоні 189-456 мкм, що фактично перевищує значення відмічені у систематичному огляді Morsy N. та El Kateb M. При цьому наявність власне патологічної рухомості та фремітусу могла бути пов'язана із такими високими показниками просторових девіацій, про що уже повідомлялось у окремих наукових роботах.

Li L. та колеги проаналізувавши принцип відтворення оклюзійних співвідношень в цифровому середовищі за даними щічних bite-реєстратів дійшли висновку, що даний підхід характеризується вираженим діапазоном варіацій по причині впливу низки факторів, включаючи фізіологічну рухомість зубів у стані звичної оклюзії, що в свою чергу може бути однією з причин виникнення графічних колізій сканів верхньої та нижньої щелеп [19]. Для компенсації такого ефекту дослідниками був запропонований підхід із побудовою оклюзійної схеми в цифровому середовищі за даними інтраоральних сканів на основі сегментації окремих зубів і мануального співставлення пар зубів-антагоністів, а також за даними зареєстрованих міток артикуляційного паперу товщиною в 8 мкм, які виступали референтними зонами для співставлення сканів верхньої та нижньої щелеп [19]. Чутливість двох вищезгаданих підходів була вищою, ніж класичної методики реєстрації цифрового щічного оклюзійного скан-реєстрату, однак комбінований метод поєднання таких не забезпечував кращих результатів. Виходячи з цього дослідники запропонували враховуючи феномен фізіологічної рухомості зубів задля покращення процесу реєстрації

статичних оклюзійних співвідношень використовувати техніку не автоматизованого суміщення за даними щічного скану-реєстрату щелеп у положенні звичної оклюзії, а техніки із мануальним співставлення сегментованих окремо зубів-антагоністів на кожній із щелеп, а також за зонами реєстрації оклюзійних контактів, відмічених при використанні артикуляційного паперу товщиною в 8 мкм, оскільки такі методики характеризуються чутливістю у 0,8-0,92 та 0,82-0,94 відповідно незалежно від рівня обраного порогу [19]. Позитивна прогностична цінність даних підходів не відрізнялася від класичного щічного скан-реєстрату оклюзійних співвідношень при виборі межі порогу точності в діапазоні 0-40%, проте була статистично вищою при межі порогу точності в 50% (0,74 та 0,76 відповідно проти 0,67) [19].

Meirelles L. та колеги запропонували підхід до квантифікації параметрів рухомості зубів із застосуванням технології інтраорального сканування [20]. Запропонована методика передбачає отримання інтраорального скана вихідної клінічної ситуації, дислокацію проблемного зуба шляхом прикладання на нього сили із використанням діагностичного інструменту та реєстрацію стану дислокованого зуба з використанням технології інтраорального сканування за умов продовження прикладання на нього певної сили в процесі повторного сканування [20]. Об'єктивно такий підхід дозволяє отримати конкретні чисельні дані щодо діапазону лінійного, ангулярного та просторового зміщень зуба в залежності від рівня рухомості такого, однак реалізація даного методу для усіх пародонтологічно-скомпрометованих зубів є достатньо проблемною з практичної точки зору, враховуючи потребу в отриманні окремого скана для кожного окремого проблемного зуба; крім того, метод засвідчив свою валідність в умовах стабільності референтних точок, які використовуються під час суміщення сканів, якщо ж дані точки розміщені

в проекції зубів, які також характеризуються певним рівнем рухомості, як, наприклад, у випадках генералізованого пародонтиту, то процес суміщення двох сканів для порівняння не забезпечить належної валідності отриманих результатів. Крім того, невирішеним залишається аспект кількісної оцінки складової саме вертикальної рухомості зуба у випадках застосування з цією метою внутрішньоротового сканера. З точки зору досліджуваної перспективи, враховуючи попередньо встановлені зв'язки, між рівнем патологічної рухомості зубів та втратою клінічного прикріплення і обсягом резорбції оточуючої кісткової тканини, метод інтраорального сканування може бути застосований як експрес-підхід до оцінки параметрів саме рухомості, за якими в ході статистичного опрацювання та врахування впливу суміжних факторів, з певним рівнем ймовірності можна буде спрогнозувати суміжні патологічні зміни у структурі тканин пародонту.

Раніше Li L. та співавтори також відзначили, що технологія інтраорального сканування також може бути використана для квантифікації мікрорухів зубів в умовах звичної оклюзії [19, 21]. Дослідники запропонували реалізувати даний підхід шляхом суперімпозиції графічних об'єктів зубів отриманих окремо з кожної із щелеп із такими в структурі щічного оклюзійного скану-реєстрату, реєструючи при цьому зміщення в структурі центроїдів зубів та по відношенню до довгої осі зуба [19, 21]. Виходячи з отриманих результатів було відмічено, що інтраоральний сканер дозволяє ідентифікувати зміщення центроїдів зубів у стані звичної оклюзії, що відповідало фактично параметру фізіологічної рухомості зубів у сформульованих досліджуваних умовах, в межах 0,006-0,046 мм, та ангулярні зміщення (дефлекції довгої осі зуба) в діапазоні 0,647°-0,913° [19, 21]. Незважаючи на те, що вкорочення відстаней центроїдів у стані звичної оклюзії були підтверджені в порівнянні із розімкнутим станом щелеп, у доступному для аналізу тексті статті не зазначено, чи автори враховували ефект автоматичної компенсації оклюзійних графічних колізій, функція якої передбачена у програмному забезпеченні використовуюваного сканера.

У роботі Qian Ding та колег дослідники для об'єктивізації фізіологічних мікрорухів зубів у стані звичної оклюзії запропонували використовувати стабільні референтні маркери, якими у їх дослідженні виступали коронки з опорою на імплантати, відносно котрих оцінювались дислокації центроїдів зубів та дефлекції їх довгої осі із застосуванням технології інтраорального сканування [22]. Вибір конструкцій з опорою на імплантатах в якості референтних маркерів для подальшого суміщення сканів з метою оцінки фізіологічної рухомості зубів обґрунтований мінімальними значеннями зміщень остеоінтегрованих інтраосальних опор під дією різних факторів впливу в діапазоні 3-5 мікрон в аксіальному напрямку та 10-50 мікрон в горизонтальному [22, 23], тоді як діапазон фізіологічної рухомості зубів складає в межах 25-100 мікрон для зміщень в аксіальному напрямку, та в межах 56-150 мікрон в горизонтальному напрямку під дією оклюзійних сил [23]. Використаний дослідницький

підхід дозволив зареєструвати зміщення центроїдів у стані звичної оклюзії в діапазоні 41-92 мкм для других премолярів верхньої щелепи, 58-142 мкм для других премолярів нижньої щелепи, 52-101 мкм – для других молярів верхньої щелепи, та 80-186 мкм – для других молярів нижньої щелепи; при цьому дефлекції довгої осі у стані звичної оклюзії для другого премоляра верхньої щелепи складала 0,25-0,87°, для другого премоляра нижньої щелепи – 0,59-1,94°, для другого моляра верхньої щелепи – 0,20-0,78°, для другого моляра нижньої щелепи – 0,52-1,42° [22]. Як в дослідженні Li L., так і в роботі Qian Ding та колег нижні жувальні зуби за даними інтраорального сканування демонстрували вищі рівні зміщення центроїдів та дефлекції довгої осі в порівнянні із верхніми зубами-антагоністами у стані звичної оклюзії.

В ході комплексного аналізу впливу факторів, котрі можуть впливати на точність реєстрації оклюзійного співвідношення верхньої та нижньої щелеп у статичному положенні з використанням інтраорального сканера, Chinam N. визначив щічний фремітус зубів величиною в 1,5 мм як чинник, який може провокувати статистично значущі девіації точності цифрових реєстратів прикусу [15]. Авторами також було запропоновано проводити тримінг графічних об'єктів зубів із ознаками фремітусу в 1,5 мм і більше із структури інтраорального скана на момент проведення маніпуляції з реєстрацією статичного оклюзійного співвідношення верхньої та нижньої щелеп. При цьому також доцільно враховувати суміжні рекомендації, сформульовані Chinam N. та колегами, для оптимізації реєстрації оклюзійних співвідношень верхньої та нижньої щелеп у статичному положенні, які передбачають застосування сканів квадрантів щелеп, а не повної їх протяжності по всій довжині щелепи, скан-реєстрація оклюзійних співвідношень лише зі сторони проведеного препарування (у випадках одиночних препарувань) без включення безпосередньої зони препарування у скан-реєстрат [15]. Крім того у випадках застосування підходу із тримінгом ділянок зубів з ознаками фремітусу та патологічної рухомості також доцільно враховувати рекомендації Revilla-Leon M. щодо включення в скан-реєстрат 2-3 зубів при білатеральному скануванні в проекції премолярів та молярів [15, 20].

У роботі Yuwon J. та колег (2022) дослідники відмітили, що імітація фремітусу зубів в діапазоні до 0,5 мм не впливає на діапазон девіацій при реєстрації статичних оклюзійних співвідношень верхньої та нижньої щелеп з використанням інтраорального сканера, проте такі дані були підтверджені лише для клінічних випадків сканування ділянок з імітацією фремітусу зубів безпосередньо суміжних до зони препарування, яка представляла фактично зону інтересу для сканування при отриманні цифрових оклюзійних скан-реєстратів [24]. Таким чином в умовах діапазону фремітусу до 0,5 мм дослідники рекомендували використовувати для нівелювання похибок реєстрації оклюзійних співвідношень стандартизовані можливості програмного забезпечення інтраорального сканера, оскільки функції таких також спрямовані на корекцію девіацій, в той же час для фремітусу в діапазоні 1,5 мм було рекомендо-

вано використовувати стратегії тримінгу (вирізання) зубів із цифрового оклюзійного скан-реєстрату [24]. Усереднені показники оклюзійного кліренсу до реалізації підходу із тримінгом зубів з ознаками фремітусу (в 1,5 мм) склали $1,627 \pm 0,025$ мм, після тримінгу – $1,590 \pm 0,024$ мм, у групі контролю – $1,587 \pm 0,021$ мм [24].

Приймаючи до уваги зареєстровану варіацію точності реєстрації міжоклюзійних співвідношень за даними щічного скан-реєстрату, відмічену серед різних сканерів, яка в тому числі може бути викликана факторами фізіологічної та патологічної рухомості зубів, а також явищем фремітусу [25, 26], Gan Jin та колеги запропонували використовувати нерухомий формувач ясен як референтну точку для реєстрації співвідношень верхньої та нижньої щелепи у стані статичної оклюзії [27].

Використовуючи можливості інтраорального сканування по відношенню до аналізу фізіологічної рухомості власних зубів у стані звичної оклюзії Wu Z. та колеги запропонували техніку цифрової побудови оклюзійної схеми на ортопедичних конструкціях з опорою на дентальних імплантатах, таким чином забезпечуючи максимальну індивідуалізацію алгоритму протетичної фази лікування [28].

В результаті проведеного дослідження та аналізу даних, систематизованих в ході огляду літератури, вдалось підтвердити факт негативного впливу явищ патологічної рухомості та фремітусу на точність реєстрації статичних оклюзійних співвідношень з використанням технології інтраорального сканування. Підходи до компенсації впливу патологічної рухомості та фремітусу на точність реєстрації статичних оклюзійних співвідношень в процесі інтраорального сканування включають такі із сегментацією (тримінгом) проблемних зубів із структури сканів, отриманням скан-реєстратів із проєкції зубів без ознак патологічної рухомості, побудовою оклюзійних співвідношень в цифровому середовищі мануально по окремо сегментованих зубах, або на основі слідів артикуляційного паперу, а також з вико-

ристанням додаткових референтних маркерів, які зберігають своє стабільне положення відносно зубів, незалежно від рівня рухомості останніх.

Апробовані підходи із сегментацією (тримінгом) зубів із ознаками патологічної рухомості або ж фремітусу з структури сканів, та реєстрацією оклюзійних співвідношень лише в межах зубів без ознак патологічної рухомості продемонстрували лише часткову ефективність щодо мінімізації показників просторової девіації зубів як графічних об'єктів в структурі цифрового скану на фоні наявного впливу явищ патологічної рухомості та фремітусу, відтак вирішення даного питання потребує реалізації подальших наукових досліджень та апробацій з врахуванням відмінностей різних технологій інтраорального сканування, варіацій клінічних ситуацій та впливу суміжних факторів, котрі впливають на показники правдивості та прецизійності цифрових відбитків.

Висновки. Сегментація (тримінг) зубів із ознаками патологічної рухомості I ступеню та/або ознаками фремітусу сприяє зниженню діапазону просторових девіацій зубів в структурі сканів-реєстратів статичних міжоклюзійних співвідношень в порівнянні із їхнім положенням, яке було зареєстроване на сканах нижньої або верхньої щелепи в стані дизоклюзії. Проте запропонований підхід характеризується лише обмеженою ефективністю та частково компенсує негативний вплив явищ патологічної рухомості та фремітусу на точність реєстрації статичних міжоклюзійних співвідношень із використанням технології інтраорального сканування в умовах, коли діапазон рухомості не перевищує 1 мм, оскільки не було відмічено жодної статистично значущої різниці у показниках мінімальних та максимальних значень просторових девіацій при порівнянні підходу із сегментацією зубів із ознаками патологічної рухомості або ж фремітусу, та такого, що передбачав реєстрацію оклюзійних співвідношень лише в межах зубів без ознак патологічної рухомості ($p > 0,05$).

REFERENCES

1. Sanda M, Miyoshi K, Baba K. Trueness and precision of digital implant impressions by intraoral scanners: a literature review. *International Journal of Implant Dentistry*. 2021 Dec;7:1-25. <https://doi.org/10.1186/s40729-021-00352-9>
2. Amornvit P, Rokaya D, Sanohkan S. Comparison of accuracy of current ten intraoral scanners. *BioMed research international*. 2021;2021(1):2673040. <https://doi.org/10.1155/2021/2673040>
3. Vitai V, Németh A, Sólyom E, Czumbel LM, Szabó B, Fazekas R, Gerber G, Hegyi P, Hermann P, Borbély J. Evaluation of the accuracy of intraoral scanners for complete-arch scanning: a systematic review and network meta-analysis. *Journal of Dentistry*. 2023 Jul 27;104636. <https://doi.org/10.1016/j.jdent.2023.104636>
4. Morsy N, El Kateb M. Accuracy of intraoral scanners for static virtual articulation: A systematic review and meta-analysis of multiple outcomes. *The Journal of Prosthetic Dentistry*. 2022 Nov 1:S0022-3913. <https://doi.org/10.1016/j.prosdent.2022.09.005>
5. Sindhu S, Maiti S, Nallaswamy D. Factors affecting the accuracy of intraoral scanners-a systematic review. *Annals of Dental Specialty*. 2023;11(1-2023):40-52. <https://doi.org/10.51847/izu17ACVUd>
6. Ma J, Zhang B, Song H, Wu D, Song T. Accuracy of digital implant impressions obtained using intraoral scanners: a systematic review and meta-analysis of in vivo studies. *International Journal of Implant Dentistry*. 2023 Dec 6;9(1):48. <https://doi.org/10.1186/s40729-023-00517-8>
7. Revilla-León M, Kois DE, Kois JC. A guide for maximizing the accuracy of intraoral digital scans: Part 2–Patient factors. *Journal of Esthetic and Restorative Dentistry*. 2023 Jan;35(1):241-9. <https://doi.org/10.1111/jerd.12993>
8. Revilla-León M, Jiang P, Sadeghpour M, Piedra-Cascón W, Zandinejad A, Özcan M, Krishnamurthy VR. Intraoral digital scans: Part 2–influence of ambient scanning light conditions on the mesh quality of different intraoral scanners. *The Journal of prosthetic dentistry*. 2020 Nov 1;124(5):575-80. <https://doi.org/10.1016/j.prosdent.2019.06.004>

-
9. Revilla-León M, Jiang P, Sadeghpour M, Piedra-Cascón W, Zandinejad A, Özcan M, Krishnamurthy VR. Intraoral digital scans—Part 1: Influence of ambient scanning light conditions on the accuracy (trueness and precision) of different intraoral scanners. *The Journal of prosthetic dentistry*. 2020 Sep 1;124(3):372-8. <https://doi.org/10.1016/j.prosdent.2019.06.003>
 10. Revilla-León M, Barmak AB, Tohme H, Yilmaz B, Kois JC, Gómez-Polo M. Factors that influence the accuracy of maxillomandibular relationship at maximum intercuspation acquired by using intraoral scanners: A systematic review. *Journal of dentistry*. 2023 Sep 27;104718. <https://doi.org/10.1016/j.jdent.2023.104718>
 11. Revilla-León M, Gómez-Polo M, Barmak AB, Kois JC, Yilmaz B, Pérez-Barquero JA. Influence of occlusal collision corrections completed by two intraoral scanners or a dental design program on the accuracy of the maxillomandibular relationship. *The Journal of Prosthetic Dentistry*. 2024 Jul 1;132(1):191-203. <https://doi.org/10.1016/j.prosdent.2023.05.015>
 12. Revilla-León M, Kois DE, Zeitler JM, Att W, Kois JC. An overview of the digital occlusion technologies: Intraoral scanners, jaw tracking systems, and computerized occlusal analysis devices. *Journal of Esthetic and Restorative Dentistry*. 2023 Jul;35(5):735-44. <https://doi.org/10.1111/jerd.13044>
 13. Revilla-León M, Agustín-Panadero R, Zeitler JM, Barmak AB, Yilmaz B, Kois JC, Pérez-Barquero JA. Differences in maxillomandibular relationship recorded at centric relation when using a conventional method, four intraoral scanners, and a jaw tracking system: A clinical study. *The Journal of Prosthetic Dentistry*. 2023 Jan 20. <https://doi.org/10.1016/j.prosdent.2022.12.007>
 14. Revilla-León M, Fernández-Estevan L, Barmak AB, Kois JC, Pérez-Barquero JA. Accuracy of maximum intercuspal position located by using four intraoral scanners and an artificial intelligence-based program. *The Journal of Prosthetic Dentistry*. 2024 Apr 11. <https://doi.org/10.1016/j.prosdent.2024.03.007>
 15. Chinam N, Bekkali M, Kallas M, Li J. Virtual occlusal records acquired by using intraoral scanners: A review of factors that influence maxillo-mandibular relationship accuracy. *Journal of Prosthodontics*. 2023 Dec;32(S2):192-207. <https://doi.org/10.1111/jopr.13787>
 16. Lu B, Zhu J, Shao L, Yu Q. Effect of Tooth Mobility on the Accuracy of Conventional Impressions: A Pilot Study. *The International journal of prosthodontics*. 2024 Apr 22;37(2):232. <https://doi.org/10.11607/ijp.7774>
 17. Fan J, Caton JG. Occlusal trauma and excessive occlusal forces: Narrative review, case definitions, and diagnostic considerations. *Journal of periodontology*. 2018 Jun;89:S214-22. <https://doi.org/10.1002/JPER.16-0581>
 18. DeLong R, Ko CC, Anderson GC, Hodges JS, Douglas WH. Comparing maximum intercuspal contacts of virtual dental patients and mounted dental casts. *The Journal of prosthetic dentistry*. 2002 Dec 1;88(6):622-30. <https://doi.org/10.1067/mpr.2002.129379>
 19. Li L, Chen H, Wang Y, Sun Y. Construction of virtual intercuspal occlusion: Considering tooth displacement. *Journal of Oral Rehabilitation*. 2021 Jun;48(6):701-10. <https://doi.org/10.1111/joor.13153>
 20. Meirelles L, Siqueira R, Garaicoa-Pazmino C, Yu SH, Chan HL, Wang HL. Quantitative tooth mobility evaluation based on intraoral scanner measurements. *Journal of periodontology*. 2020 Feb;91(2):202-8. <https://doi.org/10.1002/JPER.19-0282>
 21. Li L, Chen H, Li W, Wang Y, Sun Y. Design of wear facets of mandibular first molar crowns by using patient-specific motion with an intraoral scanner: A clinical study. *The Journal of Prosthetic Dentistry*. 2023 May 1;129(5):710-7. <https://doi.org/10.1016/j.prosdent.2021.06.048>
 22. Ding Q, Pu T, Tu Y, He M, Wang S, Zhang L, Liu J, Zhou Y. Effect of a novel interocclusal recording method on occlusal accuracy of implant-supported fixed prostheses: A randomized clinical trial. *Clinical Oral Implants Research*. 2023 Mar;34(3):275-84. <https://doi.org/10.1111/clr.14040>
 23. Andriessen FS, Rijkens DR, Van Der Meer WJ, Wismeijer DW. Applicability and accuracy of an intraoral scanner for scanning multiple implants in edentulous mandibles: a pilot study. *The Journal of Prosthetic Dentistry*. 2014 Mar 1;111(3):186-94. <https://doi.org/10.1016/j.prosdent.2013.07.010>
 24. Jeong Y, Shim JS, Kim JH, Kim JE, Lee H. Accuracy of bite registration using intraoral scanner based on data trimming strategy for fremitus teeth. *Journal of Korean Dental Science*. 2022 Jun 30;15(1):61-7. <http://doi.org/10.5856/JKDS.2022.15.1.61>
 25. Zimmermann M, Ender A, Attin T, Mehl A. Accuracy of buccal scan procedures for the registration of habitual intercuspation. *Operative Dentistry*. 2018 Nov 1;43(6):573-80. <https://doi.org/10.2341/17-272-C>
 26. Wong KY, Esguerra RJ, Chia VA, Tan YH, Tan KB. Three-dimensional accuracy of digital static interocclusal registration by three intraoral scanner systems. *Journal of Prosthodontics*. 2018 Feb;27(2):120-8. <https://doi.org/10.1111/jopr.12714>
 27. Jin G, Kim JE, Nam NE, Shin SH, Shim JS. Accuracy improvement of intraoral scanning and buccal bite registration using healing abutment as landmarks: an in vitro study. *Applied Sciences*. 2020 Dec 30;11(1):318. <https://doi.org/10.3390/app11010318>
 28. Wu Z, Tu Y, Wang S, Ding Q, Zhang L. Digitally designed occlusion of an implant-supported crown considering physiological tooth displacement under occlusal loading. *The Journal of Prosthetic Dentistry*. 2023 Oct 25. <https://doi.org/10.1016/j.prosdent.2023.09.021>