# БІОЛОГІЯ

УДК 618.1-076
DOI https://doi.org/10.32782/2786-7684/2025-4-16

***Бобрик Надія Юріївна,***
*асистент кафедри клініко-лабораторної та морфофункціональної діагностики,*
*ДВНЗ «Ужгородський національний університет»*
*ORCID ID: 0009-0001-8914-5390*
*м. Ужгород, Україна*

***Кривцова Марина Валеріївна,***
*доктор біологічний наук, професор,*
*професор кафедри клініко-лабораторної та морфофункціональної діагностики,*
*ДВНЗ «Ужгородський національний університет»*
*ORCID ID: 0000-0001-8454-2509*
*м. Ужгород, Україна*

***Гедзур Тетяна Іванівна,***
*викладач кафедри клініко-лабораторної та морфофункціональної діагностики,*
*ДВНЗ «Ужгородський національний університет»*
*ORCID ID: 0000-0002-4614-1760*
*м. Ужгород, Україна*

***Сергієнко Ольга Володимирівна,***
*викладач кафедри клініко-лабораторної та морфофункціональної діагностики,*
*ДВНЗ «Ужгородський національний університет»*
*ORCID ID: 0009-0005-6302-0214*
*м. Ужгород, Україна*

## РЕЗУЛЬТАТИ ЦИТОЛОГІЧНОГО СКРИНІНГУ В ЖІНОК РІЗНИХ ВІКОВИХ ГРУП В МЕЖАХ КОМПЛЕКСНИХ МЕДИЧНИХ ОГЛЯДІВ

**Вступ.** Цитологічний скринінг шийки матки – це метод профілактичного обстеження, який передбачає для виявлення патологічних змін на ранніх стадіях. Дане дослідження дає можливість виявлення гінекологічних патологій (зокрема, раку шийки матки) на ранніх стадіях, коли симптоми ще відсутні.

**Мета.** Проаналізувати результати цитологічного скринінгу серед жінок різних вікових груп, які пройшли комплексний медичний огляд.

**Матеріали та методи.** Цитологічний скринінг проводили за допомогою класичного ПАП-тесту. За описом мазків встановлювали тип мазка. Проведено клініко-статистичний аналіз результатів цитологічного скринінгу жінок різних вікових груп (18–29 років, 30–39 років, 40–49 років, 50 років і більше), що проходили комплексний медичний огляд.

**Результати.** Встановлено, що атипові зміни (легка дисплазія, 1,3% від усіх випадків) були зафіксовані виключно у жінок, старших за 50 років. Частота виявлення мазків запального типу залежала від віку: у жінок репродуктивного віку вона становить до 41,4%, тоді як у жінок у постменопаузі цей показник майже втричі нижчий (15,2%). Ці відмінності, імовірно, пов'язані з гормональним статусом та статевою активністю.

**Висновки.** Отримані дані свідчать про необхідність проведення періодичних комплексних медичних оглядів, в тому числі відвідування гінеколога та проведення онкоскринінгу.

**Ключові слова:** цитологічний скринінг, медичні огляди, ПАП-тест.

**Bobryk Nadiia Yuriivna,** Assistant at the Department of Clinical Laboratory and Morphofunctional Diagnostics, ORCID ID: 0009-0001-8914-5390, Uzhhorod, Ukraine

**Kryvtsova Maryna Valeriivna,** Doctor of Biological Sciences, Professor, Professor at the Department of Clinical Laboratory and Morphofunctional Diagnostics, Uzhhorod National University, ORCID ID: 0000-0001-8454-2509, Uzhhorod, Ukraine

© Бобрик Н. Ю., Кривцова М. В., Гедзур Т. І., Сергієнко О. В., 2025
Стаття поширюється на умовах ліцензії CC BY 4.0

**Hedzur Tetiana Ivanivna,** Assistant at the Department of Clinical Laboratory and Morphofunctional Diagnostics, Uzhhorod National University, ORCID ID: 0000-0002-4614-1760, Uzhhorod, Ukraine

**Serhiienko Olha Volodimirivna,** Lecturer at the Department of Clinical Laboratory and Morphofunctional Diagnostics, Uzhhorod National University, ORCID ID: 0009-0005-6302-0214, Uzhhorod, Ukraine

# RESULTS OF CYTOLOGICAL SCREENING IN WOMEN OF DIFFERENT AGE GROUPS AS PART OF COMPREHENSIVE MEDICAL EXAMINATIONS

**Introduction.** Cervical cytological screening is a preventive examination method designed to detect pathological changes at an early stage. This examination makes it possible to detect gynecological pathologies (in particular, cervical cancer) at an early stage, when symptoms are not yet present.

**Objective.** To analyze the results of cytological screening among women of different age groups who underwent a comprehensive medical examination.

**Materials and methods.** Cytological screening was performed using the classic PAP test. The type of smear was determined based on the description of the smears. A clinical and statistical analysis of the results of cytological screening of women of different age groups (18–29 years, 30–39 years, 40–49 years, 50 years and older) who underwent a comprehensive medical examination was performed.

**Results.** It was found that atypical changes (mild dysplasia, 1.3% of all cases) were recorded exclusively in women over 50 years of age. The frequency of inflammatory smears depended on age: in women of reproductive age, it was up to 41.4%, while in postmenopausal women, this figure was almost three times lower (15.2%). These differences are probably related to hormonal status and sexual activity.

**Conclusions.** The data obtained indicate the need for periodic comprehensive medical examinations, including visits to a gynecologist and cancer screening.

**Key words:** cytological screening, medical examinations, PAP test.

**Вступ.** Профілактичні медичні огляди призначені для збереження здоров'я, раннього виявлення та запобігання захворювань. Вони проводяться для профілактики та коригування факторів ризику, динамічного спостереження, підтримки працездатності і якості життя.

Важливою складовою стандартних чек-апів для жінок є цитологічний скринінг як основний метод профілактики раку шийки матки, що дозволяє виявити передракові та ракові зміни на ранніх стадіях, які успішно лікуються [1]. Як відомо, це захворювання є одним з найпоширеніших видів раку та посідає четверте місце у світі за захворюваністю та смертністю [2]. Такий скринінг передбачає взяття клітин з поверхні шийки матки та їх подальше мікроскопічне дослідження. Найпоширенішим методом є ПАП-тест (мазок за Папаніколау), що дозволяє вчасно помітити клітинні аномалії, передракові стани чи початкові прояви раку шийки матки.

Згідно з державними нормативними документами, всім жінкам рекомендуються щорічні гінекологічні огляди від початку статевого життя для вчасного виявлення іншої гінекологічної патології. Для рутинного скринінгу раку шийки матки за інформованої згоди пацієнтки може проводитись цитологічне дослідження шики матки кожні 3 роки у жінок у віці 21–65 років або первинне тестування на ВПЛ (вірус папіломи людини) із генотипуванням (для визначення ВПЛ високого онкогенного ризику) кожні 10 років з 35 до 65-річного віку [3, 4].

Згідно з даними Національного канцер-реєстру, в Україні реєструється близько трьох тисяч злоякісних новоутворень шийки матки щорічно. Зокрема, у 2023 році загальна кількість вперше зареєстрованих випадків захворювання на рак шийки матки становила 2962 випадки. Від загальної кількості хворих на РШМ померло 1075 жінок [5].

Більшість європейських країн впроваджують у практику первинний ВПЛ-скринінг. У Німеччині, Румунії, Польщі застосовується методика котестингу, тобто ПАП-тест + визначення високоонкогенних штамів ВПЛ [6].

Американське товариство кольпоскопії та патології шийки матки надає алгоритми та оновлені рекомендації щодо лікування незадовільних результатів. Скринінг жінки лише один раз у житті після 35 років знижує ризик смерті від раку шийки матки на 70%. Ризик смерті від раку шийки матки знижується більш ніж на 85%, якщо скринінг проводити кожні 5 років [7].

**Мета.** Проаналізувати результати цитологічного скринінгу серед жінок різних вікових груп, які пройшли комплексний медичний огляд.

**Методологія та методи дослідження.** Цитологічний скринінг проводили за допомогою класичного ПАП-тесту. Матеріал набирали з шийки матки шляхом виконання зішкрібу, який тонким шаром наносили на предметне скло. Фарбування препаратів проводили за методом Папаніколау. На початку дослідження оцінювали якість та придатність мазків для цитологічної оцінки. За описом мазків встановлювали тип мазка (класифікація Папаніколау): I – цитограма без особливостей (норма); II – запальний; IIIа тип – легка дисплазія; IIIб тип – помірна дисплазія; IIIв тип – тяжка дисплазія; IV тип – підозра на рак; V – рак [8].

Для досягнення мети застосовано метод системного аналізу, статистичний метод та узагальнення отриманих результатів.

**Виклад основного матеріалу.** Проведено клініко-статистичний аналіз результатів цитологічного скринінгу жінок різних вікових груп (18–29 років, 30–39 років, 40–49 років, 50 років і більше), що проходили комплексний медичний огляд у приватному медичному закладі м. Ужгород протягом 2022–2024 років. Загалом проведено 225 скринінгових цитологічних досліджень.

У нормі повинен спостерігатись тип мазка Цитограма без особливостей (I тип за Папаніколау), що відповідає результату «негативний щодо інтраепітелі-

ального ураження або злоякісності (NILM)» за класифікацією BETHESDA, 2014 [9].

Тип мазка II – цитограма запалення, з реактивними змінами – також відповідає результату «негативний щодо інтраепітеліального ураження або злоякісності (NILM)» за класифікацією BETHESDA, 2014. В таких мазках спостерігались елементи запального інфільтрату, епітеліальні клітини із ядрами збільшених розмірів, слабко виражена гіперхромазія хроматину ядер, зміни цитоплазми (перинуклеарні просвітлення, вакуолізація). Іноді виявляли клітини з двома чи більшою кількістю ядер. При встановленні мазків такого типу не завжди потрібне лікування, але потрібно провести додаткове обстеження. Причини виникнення цитограм запалення можуть бути різними: інфекції, що передаються статевим шляхом (ІПСШ), вульвовагінальний кандидоз, гормональні коливання, механічні подразнення, алергічні реакції та інші неінфекційні фактори [10]. Реактивні зміни цервікального епітелію можуть імітувати картину клітинної атипії і бути причиною хибнопозитивного аномального ПАП-тесту. Тому дуже важливою є висока кваліфікація та об'єктивність цитолога, який проводить дослідження та встановлення типу мазків [11].

Встановлено неоднорідні закономірності розподілу цитограм запалення протягом 3-ох років для різних вікових груп. Так, у 2022 р. серед жінок груп «18–29» і «40–49» встановлено високу частку таких результатів (62,5 і 60% відповідно, рис. 1).

Удвічі менше цитограм із запальними змінами виявлено для групи жінок 30–39 років (30,8%). У 2023 р. частка виявлених мазків запального типу була незначною для жінок 18–29 та більше 50 років (18,7 та 11% відповідно), а для жінок 30–39 та 40–49 років – зростала в 2–3 рази (40 та 30% відповідно). У 2024 р. найвища частка цитограм запалення виявлена для жінок 18–29 років (43%) і закономірно знижувалась із збільшенням віку жінок.

В цитологічній картині мазків жінок віком 50+ переважали атрофічні зміни. Атрофія цервікального епітелію – фізіологічний процес, наслідок дефіциту естрогенів, необхідних для дозрівання плоского епі-

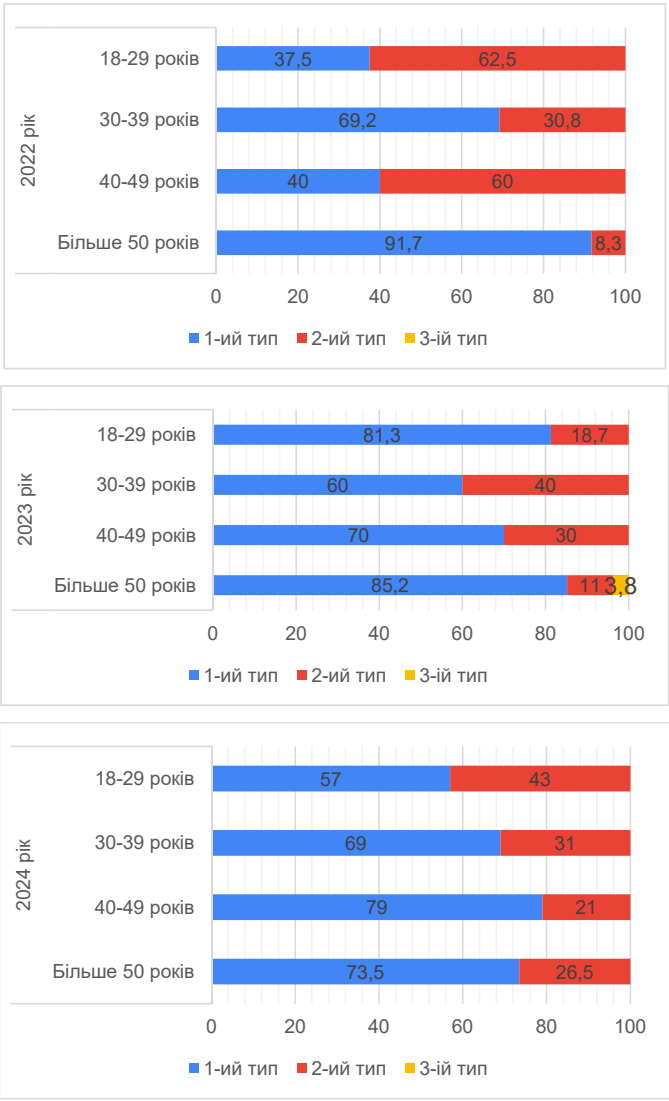


**Рис. 1. Результати цитологічного скринінгу жінок різних вікових груп протягом 2022–2024 років (% типів мазків)**

телію. При описі препаратів спостерігали збільшену кількість парабазальних і базальних клітин, голі ядра (внаслідок аутолізу), псевдокератинізовані клітини, клітини зі збільшнем ядром.

Тип мазка IIIa – легка дисплазія. Відповідає результату Плоскоклітинне інтраепітеліальне ураження низького ступеня (LSIL) за класифікацією BETHESDA, 2014. Гістологічно співвідноситься з терміном «цервікальна інтраепітеліальна неоплазія» (cervical intraepithelial neoplasia – CIN), який був введений R.M. Richart для того, щоб описати цервікальну неоплазію як процес, що продовжується. Легкій дисплазії відповідає CIN-I, помірній – CIN-II [8]. Мазки із виявленою легкою дисплазією встановлено для жінок більше 50 років тільки у 2023 році і становили 3,8% від загальної кількості обстежених цієї групи.

Для виявлення тенденцій було узагальнено отримані дані цитологічного скринінгу за 3 роки (рис. 2).

Встановлено, що відсоток поширення цитограм запалення серед жінок 18–50 років є приблизно однаковою (34–41,4 %). Майже втричі відсоток таких мазків знижується для жінок віком більше 50 років і становить 15,2 %. Отже, мазки запального типу частіше зустрічаються у жінок репродуктивного віку, ніж у жінок в постменопаузі, що пов'язано із гормональним статусом та статевою активністю.

Частота цитограми запалення може варіювати від 20% до 60% випадків, залежно від популяції жінок, методики взяття мазка, використаних критеріїв діагностики та регіону дослідження [12].

Внаслідок проведення цитологічних досліджень цервікальних мазків жінок м. Ужгород за 2011–2013 роки встановлено, що мазки запального типу виявлялись в 17,2 % обстежених. Картина запалення слизової оболонки ШМ залежала від віку жінки, на її особливості впливали стадія запального процесу і фаза менструального циклу [13]. Отже, спостерігається тенденція до збільшення відсотку цитограм запалення при проведенні профілактичних обстежень.

За період 2022–2024 рр. мазки з атипічними змінами виявлено тільки для жінок більше 50 років (тип III – 1,3%). В результаті подібних обстежень, в процесі цитологічного онкоскринінгу протягом 2011–2013 років виявлено, що близько 0,82% всіх обстежених характеризувались атипічними змінами клітин [13].

Нещодавні дослідження показують значно вищі показники виявлення атипових змін цитологічних мазків. Так, в рамках планового скринінгу (100 жінок віком від 20 до 81 років) встановлено, що 23 % жінок в постменопаузі мали III тип мазка за Папаніколау (з атипічними змінами, легкою дисплазією) [14].

При скринінгових обстеженнях жінок Житомирської області, що проводилось протягом 2019–2021 роках, виявлено найбільшу захворюваність на рак шийки матки серед вікової категорії 45–55 (37,4 %) [15].

**Висновки.** Папп-тест виконується насамперед для профілактики раку за допомогою скринінгу, тобто для діагностики раку шийки матки та передракових станів. В межах профілактичних медичних оглядів використовується для безсимптомних жінок, у яких попередні скринінгові дослідження на рак шийки матки були нормальними.

Встановлено, що мазки запального типу частіше зустрічаються у жінок репродуктивного віку (до 41,4 %), а у жінок у постменопаузі – знижується майже втричі (15,2 %). Такі закономірності можуть бути пов'язані із гормональним статусом та статевою активністю. Протягом досліджуваного періоду частота виявлення мазків з атиповими змінами складала 1,3 % (тип III – легка дисплазія). Такі зміни були виявлені тільки в жінок віком більше 50 років.

Отже, шляхом аналізу показників традиційного онкоскинінгу встановлено низьку частоту виявлення атипових змін у жінок різних вікових змін. Для посилення вторинної профілактики необхідно широко впроваджувати ПАП-тест методом рідинної цитології. Цей сучасний скрининговий метод забезпечує значно точнішу діагностику онкозахворювань (наприклад, раку шийки матки) порівняно з традиційним цитологічним дослідженням.

**Перспективи подальших досліджень.** Важливим є подальший аналіз результатів цитологічного скринінгу жінок різних вікових груп. Перспективним напрямом буде опрацювання результатів цитологічного стану шийки матки саме методом рідинної

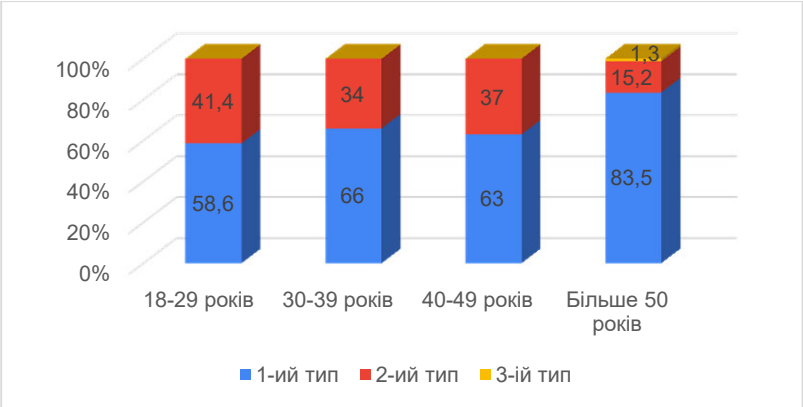


**Рис. 2. Узагальнені результати цитологічного скринінгу різних вікових груп протягом 2022–2024 років**

цитології, який, на жаль, ще не є досить поширеним в Україні, але вважається «золотим стандартом» онкоскринінгу. Цікавим буде також встановлення ВПЛ-статусу жінок різновікових груп та визначення його взаємозв'язків з типом встановлених цитологічних мазків.

## REFERENCES


1. Cohen PA, Jhingran A, Oaknin A, Denny L. Cervical cancer. *Lancet*. 2019;393(10167):169–82. DOI: 10.1016/S0140-6736(18)32470-X.

2. Bray F, Ferlay J, Soerjomataram I, Siegel RL, Torre LA, Jemal A. Global cancer statistics 2018: GLOBOCAN estimates of incidence and mortality worldwide for 36 cancers in 185 countries. *CA Cancer J Clin*. 2018;68(6). DOI: 10.3322/caac.21492.

3. Standart med dopomohy «Skryning raku shyyky matky. Vedennia patsiientok z anomalnymy rezultatamy skryninhu ta peredrakovymy stanami shyyky matky. 2024. 11 s. Available from: https://moz.gov.ua/storage/uploads/3b9b0fce-86b2-409c-979a-969e67b76929/dn_1057_18062024_dod.pdf.

4. Nastanova 00533. Pap-test (shyyky matky) ta biopsiia endometriiu. 2017-08-09. 9 s. Available from: https://guidelines.moz.gov.ua/documents/3365.

5. Biuleten natsionalnoho kantser-reiestru Ukrainy, № 25. Kyiv; 2024. Available from: http://www.ncru.inf.ua/publications/BULL_25/index.htm#zmist.

6. Kyrgiou M, Athanasiou A, Paraskevaidi M, Paraskevaidis E, Nieminen P, Kalliala I, та ін. Cervical screening: ESGO-EFC position paper of the European Society of Gynaecologic Oncology (ESGO) and the European Federation of Colposcopy (EFC). *Br J Cancer*. 2020;123(4):510–7. DOI: 10.1038/s41416-020-0920-9.

7. Todoryko VP, Tsysar YuV. Suchasnyi pohliad na diahnostyku ta skrynhinh raku shyiky matky (ohliad literatury). The 2nd International scientific and practical conference "Global science: prospects and innovations" (October 5–7, 2023). 2023. s. 194–9.

8. Kravchenko OV, Yasnikovska SM, Pecheriaha SV. Suchasni laboratorni ta instrumentalni metody doslidzhennia osnovnoi hinekolohichnoi patolohii. Chernivtsi: BDMU; 2025. 120 s.

9. Nayar R, Wilbur DC. The bethesda system for reporting cervical cytology: Definitions, criteria, and explanatory notes. Springer International Publishing; 2015. DOI: 10.1159/000477556.

10. Riley L. Monitoring cervical cancer: screening and treatment coverage. Presentation using the WHO Steps Survey (cervical cancer screening) [Internet]. 2019. Available from: https://apps.who.int/iris/handle/10665/275391.

11. Burka IA. Skryning raku shyyky matky: PAP-test, tsytolohiia, VPL-test? *Zdorov'ia Ukrainy*. 2021;(4):29–30. Available from: https://health-ua.com/multimedia/userfiles/files/2021/Akush_4_2021/Akush_4_2021_st_29_30.pdf.

12. Eliminating cervical cancer [Editorial]. *Lancet*. 2020 Feb 1;395(10221):312. DOI: 10.1016/S0140-6736(20)30247-6.

13. Kenidra AYu, Feisa SV. Tsytolohichnyi skryning raku shyyky matky v Zakarpatskii oblasti. *Wiad Lek*. 2014;LXVII(2. cz. II):192–5. Available from: https://dspace.uzhnu.edu.ua/server/api/core/bitstreams/40a58338-d077-4631-a9f1-b4f1f687503c/content.

14. Prokopchuk TO, Poruchynska TF. Laboratorna diahnostyka slyzovykh obolonok shyyky matky zhinok v postmenopauzi. U: Patriak O, ta in., redaktory. Materialy Mizhnarodnoi multidystsyplinarnoi naukovoi internet-konferentsii (m. Ternopil, Ukraina, m. Opole, Polshcha, 19–20 veresnia 2024 r.). Ternopil: FO-P Shpak VB; 2024. s. 162–4.

15. Kozyratska LM, Lahovska HI, Kovalchuk TYu. Tsytolohichnyi skrynin-efektyvnyi metod profilaktyky raku shyyky matky. *Mahistr medsesternystva*. 2022;1(27):86–91. Available from: https://www.zhim.org.ua/magazine/visnyk_mag_med_2021_1.pdf



Дата надходження статті: 30.10.2025
Дата прийняття статті: 24.11.2025
Опубліковано: 30.12.2025