

УДК: 616.314.9:616314-089.837-06

КРИТЕРІЇ ПОСТАНОВКИ ДІАГНОЗУ ТА ВИБІР МЕТОДУ ЛІКУВАННЯ ХРОНІЧНОГО ФІБРОЗНОГО ПУЛЬПІТУ ТИМЧАСОВИХ ЗУБІВ

Клітинська О.В. *, Гасюк Н.В. **, Зорівчак Т.І. ***

**доктор медичних наук, професор,
завідувач кафедру стоматології
дитячого віку ДВНЗ «Ужгородський
національний університет», Ужгород,
Україна.*

*** доктор медичних наук, доцент
кафедри терапевтичної стоматології
ДВНЗ «Тернопільський державний
медичний університет ім. І.Я.
Горбачевського», Тернопіль, Україна.*

**** лікар-інтерн кафедри стоматології
дитячого віку ДВНЗ «Ужгородський
національний університет», м. Ужгород,
Україна.*

Summary : Diagnosing chronic fibrous pulpitis, it is worth remembering that the flow of pulpitis in the temporary teeth depends on the stage of tooth decay and the general – somatic status of the child, which is a criterion for the level of immunological reactivity and dental status of the oral cavity. And the effectiveness of treatment depends primarily on timely diagnosis and the choice of the correct method of treatment. Because untimely or inadequately treated pulpitis is a frequent cause of chronic sepsis being abused in children. Due to this, the diagnosis is an important aspect of the future state of human health.

Key Words : chronic fibrous pulpitis of temporary teeth, children, treatment, diagnosis.

Актуальність теми. На сьогоднішній день карієс зубів та його ускладнення є найбільш поширеними захворюваннями серед населення України. Одне із лідируючих місць за поширеністю (98 %) та інтенсивністю (14,9 %) займає Закарпатська область, що пояснюється наявністю дефіциту фтору на її території. При цьому найбільш поширеним ускладненням карієсу є пульпіт, оскільки основним його етіологічним чинником стають мікроорганізми, які проникають в пульпу з каріозної порожнини [7].

Мета дослідження. Встановити алгоритм діагностики хронічного фіброзного пульпіту тимчасових зубів та обґрунтувати вибір оптимального методу лікування.

Матеріали та методи дослідження. Матеріалами дослідження стали наукові розробки вітчизняних та закордонних дослідників. В ході дослідження використано бібліосемантичний метод та структурно – логічний аналіз. Методичною основою дослідження став системний підхід.

Результати дослідження та їх обговорення.

Клінічні та патоморфологічні прояви пульпіту тимчасових зубів, зумовлені віковими особливостями аномалій та фізіології пульпи – особливостями її клітинного та біохімічного складу і, пов'язаною з цим, віковою реактивністю пульпової тканини. Серед всіх форм пульпітів у тимчасових зубах найскладнішим для діагностики є хронічний фіброзний. Особливістю його перебігу є те, що він може розвиватися як первинно – хронічний процес, який не має клінічно вираженої стадії та гострого запалення, що, у свою чергу, ускладнює діагностику даної патології [6, 9].

При постановці даного діагнозу лікар повинен спиратись на суб'єктивні відчуття пацієнта та об'єктивну клінічну картину. Але, як правило, у більшості випадків діти не можуть чітко описати

характер та інтенсивність болю. Найчастіше при хронічному фіброзному пульпіті вони скаржаться на ниючий біль, що виникає при вживанні їжі та холодних напоїв, при проникненні холодного повітря та зникає після усунення дії подразника впродовж 30-40хвилин, поступово зменшуючи свою інтенсивність [3].

Після збору анамнезу лікар починає проводити об'єктивне обстеження, при якому визначає наявність глибокої каріозної порожнини, яка сполучається з порожниною зуба, або закриту форму, яка не має сполучення. У випадку наявності сполучення – зондування болісне і може спостерігатись незначна кровоточивість при механічному подразненні пульпи. Якщо сполучення каріозної порожнини з порожниною зуба відсутнє, то перебіг даної патології подібний до клініки глибокого карієсу [6, 7].

Ставлячи діагноз хронічний фіброзний пульпіт, лікар має чітко визначити, якими будуть його дії стосовно вибору методу лікування даного зуба. При цьому він звертає увагу, на якій стадії кореня знаходиться уражений зуб. Слід відзначити, що найчастіше пульпіт діагностується на стадії сформованого кореня і становить 86,5 %, на відміну від цього, в період росту кореня дана патологія реєструється рідше, а найменша частота виникнення пульпітів притаманна періоду розсмоктування кореня, що пояснюється згасанням функціональної активності пульпи і становить близько 12 %. При цьому пульпіт має безсимптомний перебіг і часто є ускладнений фокальним періодонтитом [2].

Слід пам'ятати про те, що на стадії резорбції кореня при наявності клініки пульпіту по больовим відчуттям доцільним є використання рентгендіагностики, яка допоможе зрозуміти: видалити цей зуб, чи проводити ендодонтичне лікування. Оскільки наявність деструкції кортикальної пластинки навколо фолікула постійного зубата вогнища просвітлення кісткової

тканини біля верхівок коренів та в ділянці їх біфуркації, є показанням до його видалення, для попередження виникнення його пошкоджень. У разі відсутності даних рентгенологічних ознак проводять девітальну ампутацію пульпи згідно з протоколом лікування [10].

Правильний підбір та своєчасне проведення одного з методів лікування здійснюється для того, щоб забезпечити ріст альвеолярної кістки та зберегти місце для прорізування постійного зуба, уникнути травмуванню його зачатка, запобігти формуванню шкідливих звичок, таких як просування кінчика язика в простір на місці видаленого зуба і як наслідок – виникнення ортодонтичної патології, збереження функції жування та естетичного вигляду пацієнта [12].

На сьогоднішній день між лікарями – стоматологами ведуться численні дискусії стосовно підбору ефективного методу лікування пульпіту в тому чи іншому випадку. Сучасний стоматологічний ринок пропонує безліч матеріалів для obturaції кореневих каналів, але найбільш виправданими за своїми властивостями є матеріали на основі мінерал триоксид агрегату, наприклад ProRoot, Dentsply, який використовується для пломбування верхівок кореня, закриття перфорацій кореневого каналу, прямого покриття пульпи або в якості апікальної пробки при апексофікації [11].

На даний час найбільш широко вживаним препаратом, який використовується при вітальній ампутації, є формокрезол, оскільки багатьма експериментальними дослідженнями встановлено, що він діє через альдегідну групу формальдегіду, утворюючи зв'язки з бічними групами амінокислот як білків бактерій так і білків пульпової тканини. Тому даний препарат володіє бактерицидною та муміфікуючою діями, оскільки вбиває бактерії, які знаходяться в пульпі та перетворює їх на інертні з'єднання [1].

Гідроксид кальцію, який широко використовується при лікуванні

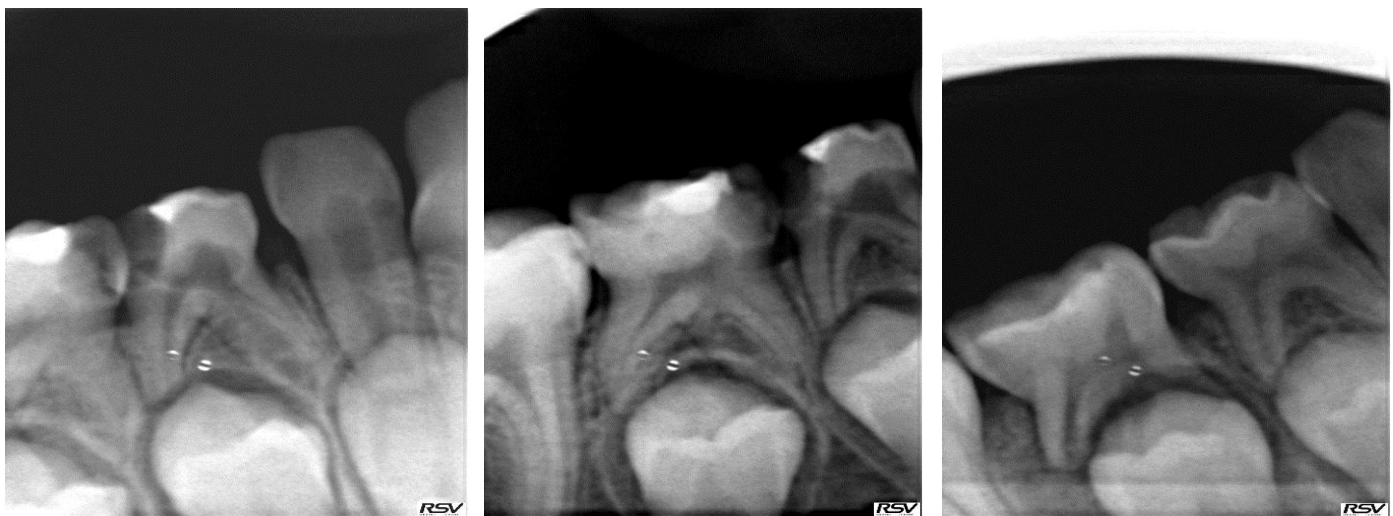
постійних зубів, розглядався як можлива альтернатива формокрезола. Але, як показали дослідження, найбільш частим ускладненням, яке виникає при його використанні, є руйнування тканин пульпи, що знаходяться нижче рівня межі ампутації. Тому використання даного матеріалу при лікуванні тимчасових зубів є протипоказаним [4].

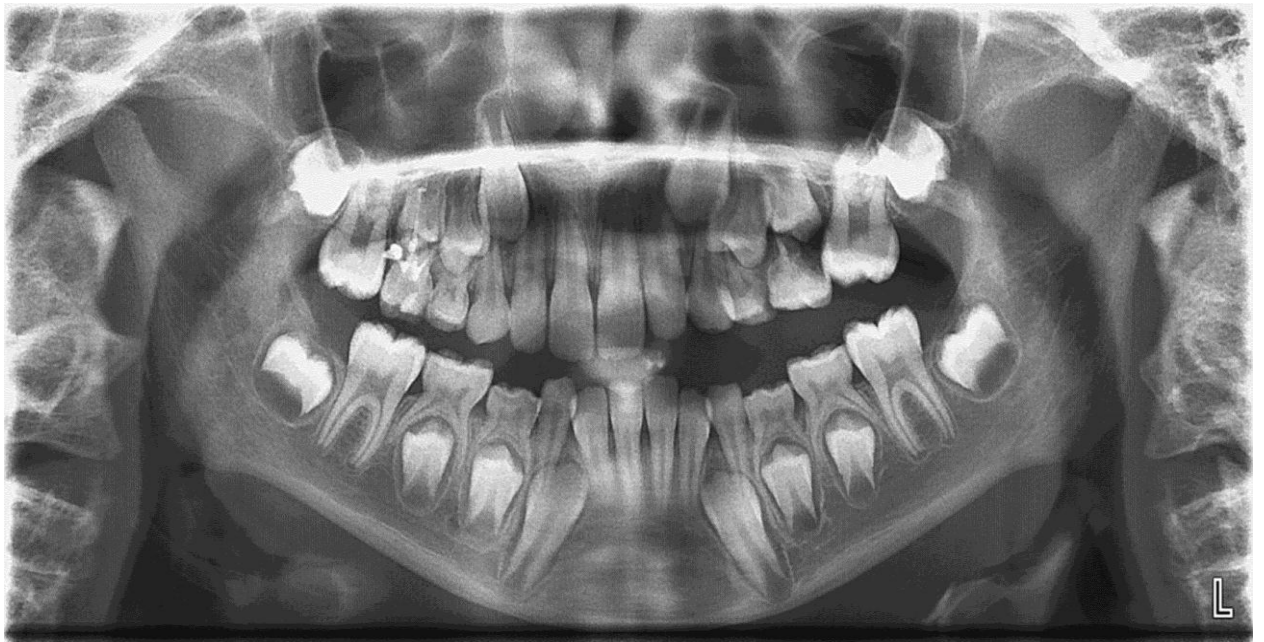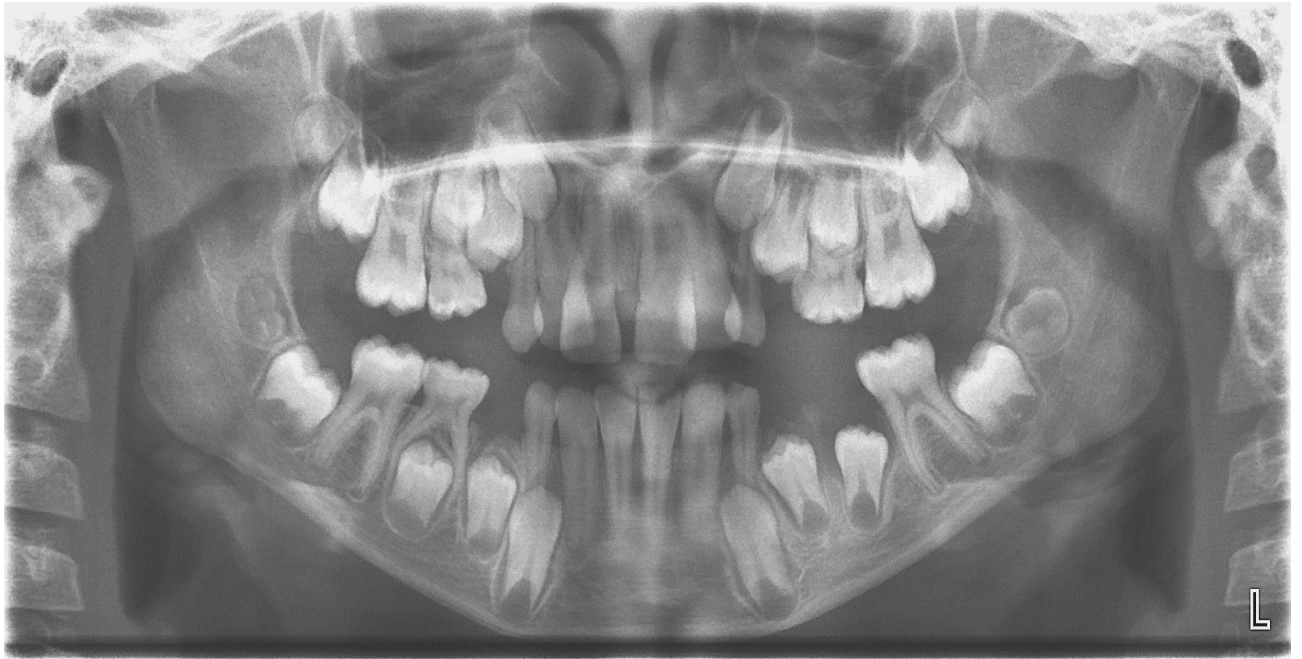
За останні роки матеріали на основі силікату кальцію почали також широко застосовуватись через їх схожість з МТА. Представником такого ряду є Biodentine, Septodont. Цей замісник дентину дає позитивні результати при лікуванні перфорацій кореня, апексофікації, резорбтивних уражень або в якості ретроградного наповнювача. Даний матеріал складається з силікату трикальцію, силікату дикальцію, карбонату кальцію, оксидного наповнювача, оксиду заліза та оксиду цирконія [14].

Використовуючи скануючу електронну мікроскопію та дисперсійний аналіз рентгенівського випромінювання, дослідники показали, що даний матеріал зберігає свої властивості впродовж тривалого часу, має найвищу міцність на дію жувального тиску, у зв'язку з низьким вмістом води у своєму складі. Крім того, проводилось вивчення впливу кислот травлення на матеріали для obturaції кореневих каналів. Проведені дослідження показали, що процес

травлення не зменшує міцності таких матеріалів як ProRoot» та Biodentine. Враховуючи те, що даний матеріал використовується як замісник дентину під постійними реставраціями, були проведені дослідження, які оцінюють міцність матеріалу з'єднання з різними системами склеювання, що показало також хороші результати. Єдиним недоліком використання замісника дентину є вплив добавок, що входять до його складу та представлені іонами металів, які, у свою чергу, можуть впливати на появу забарвлення коронки пролікованого зуба [8, 14].

Висновок. Проаналізувавши сучасні літературні джерела, стає відомим, що на фоні високих показників інтенсивності та поширеності карієсу, пульпіт є найчастішим ускладненням каріозного процесу, що дуже часто зустрічається у тимчасових зубах, зокрема хронічна фіброзна форма. А його лікування найчастіше проводиться двома методами: девітальна ампутація, згідно з протоколом, або видалення – при наявності таких рентгенологічних ознак як деструкція кортикальної пластинки навколо фолікула постійного зуба та поява вогнищ просвітлення кісткової тканини біля верхівок коренів та в ділянці їх біфуркації.





ЛІТЕРАТУРА

1. Беер Р. Иллюстрированный справочник по эндодонтологии / Р. Беер, М. Бауман // М.: МЕДпресс – информ. – 2006. – с.56 – 62.
2. Гутман Дж.Л. Решение проблем в эндодонтии / Дж.Л.Гутман, Т.С. Думша, П.Э.Ловдег // М.: МЕДпресс – информ. – 2008. – с. 310 – 315.
3. Даггая М.М. Лечение и реставрация молочных зубов / М.М. Даггая // М.: МЕДпресс – информ. – 2006. – с. 160.
4. Казеко Л.А. Гидроксидкальций: вчера, сегодня, завтра / Л.А. Казеко, И.Н. Федорова // Современная стоматология. – 2009. – № 2. – с.86.
5. Клітинська О.В. Комплексне обґрунтування ранньої діагностики, профілактики та поетапного лікування карієсу у дітей, які постійно проживають в умовах біогеохімічного дефіциту фтору та йоду/ Дисертація на здобуття наукового ступеня доктора медичних наук. – Ужгород – 2015. – 337с.
6. Клітинська О.В. Оцінка стоматологічного статусу дітей 6-7 років, які постійно проживають в умовах біогеохімічного дефіциту фтору та йоду/ О.В. Клітинська, Я.О. Мухіна., Н.В. Лайош// Молодий вчений. –№ 11 (38). – 2016. – С. 82-85.
7. Клітинська О.В. Ранжування уражень карієсом зубів у дітей при ретроспективному аналізі первинної медичної документації/ О.В.Клітинська, А.А. Васько// Україна. Здоров'я нації. – 2016. – № 3 (39). – С. 39-44.
8. Полтавский В.П. Интраканальная медикация : современные методы / В.П. Полтавский //Москва. – 2007. – с. 10.
9. Хоменко Л.А. Практична ендодонтия / Л.А. Хоменко, Н.В. Біденко // Київ: Книга Плюс. –2002. – 83 – 91.
10. Хоменко Л.О. Терапевтична стоматологія дитячого віку / Л.О. Хоменко, О.І. Остапко, О.Ф. Кононович, В.І. Шматко, Ю.Б. Чайковський // Київ: Книга Плюс. – 1999. – с. 215.
11. Abdullah A. Clinical and radiographic success of mineral trioxide aggregate compared with formocresol as a pulpotomy treatment in primary molars / A. Abdullah, A. Marghalani // JADA. – 2014. - № 145 (7): 714 – 721.
12. Garg N. Textbook of Endodontics / N. Garg, A. Garg // Jaypee Brothers Medical Publishers. – 2010. – p. 215 – 220 .
13. Klitinska O.V. Efficiency estimation of using phased program of caries prevention in children domiciled in Transcarpathian region / O.V.Klitinska, Y.Ya. Kostenko, Y.A. Mukhina, A.A. Vasko, N.V. Layosh// Acta stomatologica Naissi. – 2016. – Vol. 32, № 74. – P. 1635-1649.
14. Klitinska O.V. Exogenous drug prevention of dental caries in primery school children with high caries activity / O.V.Klitinska, A.A. Vasko, Y.A. Mukhina, // Intermedical journal. – 2016. – Vol. I (7). – P. 10-12
15. Rajasekharan S. Biodentine™ material characteristics and clinical applications: a review of the literature /S.Rajasekharan, L.Martens,R.Cauwels, R.Verbeeck// Eur Arch Paediatr Dent. – 2014. - ;15(3):147- 158.